Verschiedene Komplikationen des komplexen regionalen Schmerzsyndroms

Complex Regional Pain Syndrome (CRPS)

. Hooshmand, M.D. and Eric M. Phillips

Neurological Associates Pain Management Center

Vero Beach, Florida

***Abstrakt**:* Das komplexe regionale Schmerzsyndrom (CRPS) ist ein unerbittliches Schmerzsyndrom, an denen Millionen von Menschen weltweit betroffen sind. Bei den meisten betroffenen Patienten treten die häufigsten Anzeichen und Symptome der Krankheit CRPS in Erscheinung. Vor allem bei Patienten, die über Jahren, zum Teil seit Jahrzehnten an dieser Krankheit zu leiden haben, können sich viele verschiedene Komplikationen der Krankheit entwickeln. In diesem Artikel werden wir viele der verschiedenen Komplikationen diskutieren, die mit der Krankheit CRPS verbunden sind.

Schlüsselwörter::Komplexes regionales Schmerzsyndrom (CPRS), Beteiligung innerer Organe, Ausbreitung von CRPS, verschiedene Komplikationen bei CRPS.

Einleitung

Es gibt verschiedene Möglichkeiten, wie sich das komplexe regionale Schmerzsyndrom (CPRS) entwickeln kann. Der Erkrankung wird für gewöhnlich durch einen kleinen Trauma hervorgerufen, wie durch Weichteilschäden (z.B. Verstauchung von Knöchel oder Handgelenk); weitere Ursachen sind Quetschverletzungen, Operationen, wiederkehrender Verletzungen durch Überlastung und Stress (repetitive stress injury = RSI), elektrische Verletzungen (EI), und in einigen Fällen eine Venenpunktur Verletzung (VP CRPS II) (1-4). Die Ausbreitung der Krankheit und die Beteiligung von inneren Organen wurden bei vielen Patienten nachgewiesen, die sich oft in fortgeschrittenen Stadien der Krankheit befanden (5-9).

Die Geschichte von CRPS

Die verschieden Symptome, die die Krankheit CRPS ausmachen, und später die formelle Bezeichnung dieser Erkrankung darstellen, wurden im Laufe der Geschichte gut dokumentiert. Ambroise Pare war einer der ersten, der mit seinen Berichten die anhaltenden Schmerzen, an denen der König Charles IX im 16. Jahrhundert litt, beschrieb, was heute unter CRPS bekannt ist (10). In den späten 1700 erkannte der britische Chirurg Sir Pervcivall Pott, die brennenden Schmerzen und Atrophie in verletzen Extremitäten (1,11). Im Jahr 1813 berichtete Dänemark von einem Einzelfall eines Soldaten, der aufgrund brennender Schmerzen eine Amputation vornehmen lassen musste (13). Im Jahr 1838 hatte Hamilton einige Fälle gesehen, in denen Patienten an Symptomen von Kausalgie litten, die durch zufällige Nervenverletzungen zurückzuführen sind (14). Anfang 1864 hatte Paget Patienten, die Symptome einer konstanten Wärme in ihren Extremitäten nach einer Nervenverletzung aufzeigten (15). Im Jahr 1864 gab auch Silas Weir Mitchell, Vater der amerikanischen Neurologie, die Beschreibung von Kausalgie in seinem klassischen Artikel Schusswunden

und andere Nervenverletzungen ab, doch erst im Jahr 1867, prägte er den Begriff von Kausalgie aus den griechischen Wörtern „Kausos“ (Wärme) und „algos“ (Schmerz), um dieses Syndrom zu beschreiben (16). Seit der ersten Beschreibung von Mitchell über dieses schmerzvolle Syndrom, wurden dieser schrecklichen Krankheit viele weitere Namen gegeben. Im Jahr 1990 benannte Sudek es die Sudeck Atropie. 1937 bezeichnete DeTakats es als die Reflexdystrophie; 1974 benannte Steinbrocker es zu Reflex Neurovaskulärer Dystrophy und zum Schulter-Hand-Syndrom; im Jahr 1947 benannte Evans es die Reflex Sympathische Dystrophy (RSD); und im Jahr 1994 hat es Merskey, et. al. als komplexes regionales Schmerzsyndrom (Complex Regional Pain Syndrom = CRPS) bezeichnet (17-21).

Die Phasen von CRPS

CRPS wurde in vier verschiede Phasen unterteilt. Je nach Art der Verletzung variieren die Phasen in ihrer Dauer. Von den 17 Patienten, die in unserer Serie an Venenpunktur CRPS leiden, wurde eine Verschlechterung von Phase I zu Phase 3 innerhalb ein paar Wochen bis zu weniger als 9 Monaten gemessen. Dies steht im Gegensatz zu CRPS bei Kindern, bei denen die Phasen stagnieren, umkehren oder sich langsam verbessern würden (2, 22).

Die Phase I ist eine sympathische Dysfunktion mit einer typischen thermatomalen Verteilung der Schmerzen. Der Schmerz kann sich spiegelbildlich zu kontralateralen Extremität oder zu benachbarten Bereichen auf der gleichen Seite des Körpers ausbreiten (9).
In Phase I; der Schmerz ist in der Regel SMP in der Natur.

In der Phase II, manifestiert die Dysfunktion Änderung zu Dystrophie durch Ödem, Hyperhidrose, neurovaskuläre Instabilität mit Schwankungen von Livedo Racemosa und Zyanose - dies verursacht Veränderungen der Hauttemperatur und der Hautfarbe in nur wenigen Minuten. Zu den dystropischen Veränderungen gehören zudem Anfälle mit Haarausfall, Schwellungen, dystropische, brüchtige und verfärbte Nägel, Hautausschlag, Hautblutungen, Hautblutungen, Neurodermitis und Colitis Läsionen. Aufgrund der verwirrenden klinischen Manifestationen, könnten die Patienten einer künstlichen Selbstverstümmelung und das „Münchausensyndrom“ beschuldigt werden (2, 23). Alle diese dystrophischen Veränderungen könnten weder zur gleichen Zeit noch in dem gleichen Patienten vorhanden sein. Eine sorgfältige Anamnese ist in diesem Zusammenhang sehr wichtig (2, 24).

In der Phase III ist der Schmerz für gewöhnlich nicht länger SMP und gleicht eher einem vollkomm unabhängigen Schmerz (sympathetically indepentend pain = SIP). Eine Atrophie in verschiedenen Graden ist zu sehen. Häufig wird die Atrophie durch subkutanes Ödem überschattet. Der komplexe regionale Schmerz und Entzündungen breiten sich auf andere Extremitäten bei etwa einem Drittel von CRPS-Patienten aus (24-26).

In der Phase II oder III ist es nicht ungewöhnlich für CRPS sich auf andere Extremitäten auszubreiten (2, 9, 22, 27). Zeitweise kann es verallgemeinert werden. Das verallgemeinerte CRPS ist eine seltene Komplikation im späten Stadium (2, 9). Es wird durch eine sympathische Dysfunktion in allen vier Extremitäten, sowie Kopfschmerzen, Schwindel, schlechtes Gedächtnis und schlechter Konzentration begleitet- Die Ausbreitung durch paravertelbral und Mittellinie sympathischer Nerven kann vertikal, horizontal oder durch beides gleichzeitig erfolgen (2, 9, 27-29). Die ursprüngliche Quelle des CRPS kann den Patienten dazu sensibilisieren den CRPS später in einem anderen entlegenen Teil des Körpers zu entwickeln, welches durch eine triviale Verletzung ausgelöst wird. Das allgegenwärtige Phänomen der ausstrahlenden Schmerzen in entlegenen Gebieten (z.B. vom Fuß oder Hand zur Wirbelsäule) sollte nicht mit der Ausbreitung von CRPS verwechselt werden.

In der Phase III werden Entzündungen problematischer und bei der Freisetzung von Neuro Peptiden aus C-Faser-Terminals ist das Ergebnis mehrere Entzündungen und Immunstörrungen. Die sekundäre Freisetzung der Substanz P könnte Mastzellen schädigen und Muskelzellen sowie Fibroblasten zerstören (30-33).

In der Phase IV identifiziert die Endstufe von CRPS, die durch (1, 2) manifestiert wird:

- Der Ausfall des Immunsystems, Reduktion von Helfer-T-Zellen-Lymphozyten und Erhöhung der Killer T-Zellen-Lymphozyten.
- Hartnäckiger Hypotonie verändert sich zu einer orthostatische Hypotonie (34).
- Unlösbare generalisierte Ödeme, die den Bauch, das Becken, die Lunge und Extremitäten einschließen.
- Eiternde Hautveränderungen, die bei der Behandlung mit I.V. Mannitol, I.V Immunglobin und ACTH-Behandlungen auftreten kann. Calciumkanalblocker wie Nifedipin können in der Behandlung wirksam sein (35).
- Hohes Risiko der Krebserkrankung und Selbstmord sind erhöht.
- Mehrfache chirurgische Eingriffe scheinen beschleunigende Faktoren für die Entwicklung der Phase IV zu sein.

Die Phase IV ist nahezu die Kehrseite der früheren Phasen und weist auf die Erschöpfung der autonomen und immunen Systeme hin. Ganglion Blocks sind in dieser Phase nutzlos und die Behandlung sollte auf die Verbesserung der Ödeme und das Versagen des Immunsystems ausgerichtet sein. Wohlwollende Ganglion Block, Alpha-Blocker, einschließlich Clonidin, sind in der Phase IV aufgrund der Hypotonie kontraindiziert. Stattdessen, sind Medikamente wie Proamantin (Midodrin) hilfreich, um die orthostatische Hypotonie zu korrigieren (2, 36).

Im Laufe der Zeit, und Arten von Behandlungen, geht CRPS durch die Phasen mit variablen Zeitplänen und wohlwollenden Reaktionen (5) (Tabelle I)

Tabelle I, Phasen, Anzeichen und Symptome von CRPS

Phasen	Anzeichen/Symptome
Phase I: Dysfunktion	Hyperpathie; Allodynie; Muskelschwäche; Flexor Krämpfe; thermische Veränderungen
Phase II: Dystrophie	Ödem; Haut; Haar und Nagelveränderungen
Phase III: Atrophie	Muskelatrophie; Neurovaskuläre Instabilität; Haut-Hautausschlag oder Hautgeschwüre
Phase IV: Irreversible Störungen der Plastizität; autonomes Versagen	Systemisches autonomes Versagen; Viszerales Öder Irreversible niedrige BP; MRSA; Elefantiasis; Krebs

Verschiedene Komplikationen von CRPS

Im Laufe der Zeit, hat eine Mehrheit der Patienten, die seit langer Zeit und zum Teil seit Jahrzeiten unter den üblichen und Symptomen der Erkrankung leiden, verschiedene Komplikationen der Krankheit entwickelt. Über die Jahre haben wir eine große Anzahl von

verschiedenen Komplikationen in Verbindung mit CRPS, die oft unbehandelt bleibt. Viele dieser Komplikationen werden von der medizinischen Kommissionseinheit, die auf CRPS Patienten spezialisiert sind, nicht gut erkannt. Allerdings bleibt CRPS weiterhin eine sehr komplexe Krankheit, die es gilt zu verstehen und zu behandeln. Diese verschiedenen Krankheiten können die richtige Behandlung gegen die Ausbreitung der Krankheit und die zugrundeliegenden Probleme, die aus diesen Komplikationen entstehen, behindern.

Es ist sehr bekannt, dass während der langen Zeit der Krankheit, wenn die Patienten die Phase IV erreichen, sie anfangen verschiedene Komplikationen wie z.B. Störung des Immunsystems (neurogene Entzündung), des limbischen Systems, des Herzsystems, des endokrinen Systems und des Atmungssystems zu entwickeln. Dies sind nur einige der verschiedenen Komplikationen, die später in diesem Artikel diskutiert werden (1, 2, 4, 7) (Tabelle II).

Tabelle II, verschiedene Komplikationen von CRPS	
Agitation	Interne Organbeteiligung
Herzstörungen	Interstitielle Blasenentzündung
Depression	Unlenkbare Hypertonie
Störung des Immunsystems	Reizbarkeit
Störung des Urteilsvermögens	Keratitis Sicca (trockene Augen)
Dysphagie	Limbisches System Dysfunktion
Endokrine System Dysfunktion	Niedrige Cortisolwerte
Müdigkeit	Bewegungsstörungen
Gardner-Diamant-Syndrom (Spontanes Zerschlagen)	Komplikationen im Atmungssystem
Magen-Darm-Komplikationen	Hautveränderungen, Hautausschläge und Geschwüre
GERDS	Ausbreitung von CRPS
Kopfschmerzen (Migräne)	Tinnitus
Hörkomplikationen	Urologische Komplikationen
Hypothyreose	Sehstörungen
Schlafstörungen	Vulvodynie

Ausbreitung von CRPS

Die Ausbreitung von CRPS ist normalerweis nicht auf einen Teil einer Extremität oder einer Extremität beschränkt. Normalerweise breitet sich pathologische Sympathikusfunktion auf benachbarte Bereiche aus (1).
CRPS kann sich auch auf den oralen Gesichtsbereich ausbreiten; es verursacht Nekrose (Tod von Zellen) der Ober- und Unterkieferknochen im Bereich der Wurzelkanäle.

In den späten Phasen der CRPS, zeigt die Krankheit eine Tendenz, aufgrund einer längeren Immobilisierung oder unsachgemäße Behandlung wie z.B. unnötige chirurgische Eingriffe oder Eisanwendungen, sich auszubreiten.

Die Ausbreitung kann vertikal vom Arm zu Bein (oder umgekehrt) auf der gleichen Seite oder horizontal von Arm zu Arm oder von Bein zu Bein sein. Die Ausbreitung, die bei etwa einem Drittel der Patienten auftritt, entwickelt sich eher nach chirurgischem Eingriff (1, 2, 9, 21, 37-42).

Der Mechanismus der Ausbreitung ist darauf zurückzuführen, dass auf der Höhe des Rückenmarkts, der sympathische Input eine Tendenz aufzeigt die Mittelinie zu überqueren, um auf die gegenüberliegende Seite zu gelangen. Der zweite Grund für die Ausbreitung ist eine Kette von Relaisstationen der sympathischen Nerven in Form von sympathischen Ganglien, die sich auf jeder Seite der Wirbelsäule befinden (42).

Der Hauptgrund dafür, dass CRPS bilateral wird und wieso CRPS sich auf andere Extremitäten ausbreitet ist, liegt darin, dass das sympathische Nervensystem im Gegensatz zum somatischen Nervensystem eine bilaterale Innervation aufweist. In dem somatischen Nervensystem (übliche Sensation und motorische Funktion) sind die Anomalien im Dermatom in einer bestimmten Nervenwurzelverteilung, während bei der CRPS die Anomalie sich auf die Blutgefäße, die Verteilung der Nerven (Thermomeen) und auf die sympathischen Ganglien und darüber über die Mittelinien Sammlungen verteilt. Darüber hinaus spiegelt sich dieser Zustand auf beiden Seiten wider und nicht nur auf einer Seite des Körpers. Diese bilaterale Manifestation durch die sympathische Plexi über die Mittelinie erklärt die Probleme der Patienten mit Kopfschmerzen, Schwindel, Tinnitus, Schmerzen in der Brust und abdominale Manifestationen von CRPS (Gastritis, Durchfall, Krämpfe) und die Ausbreitung von CRPS zu anderen Extremitäten.

Komplikationen der internen Organe

CRPS bezieht unweigerlich die inneren Organe ein. In der Regel ist die Hautoberfläche, zulasten der vermehrten Zirkulation zu den inneren Organen, kalt. Diese erhöhte Durchblutung kann Osteoporose, Knochenbrüche, abdominale Krämpfe, Durchfall, Störungen der Aufnahmen von Lebensmitteln mit Gewichtsverlust als Folge, Wasser Retentionen mit Verschlimmerung der prämenstruellen Kopfschmerzen und Depressionen, anhaltende Übelkeit und Erbrechen, sowie schwere vaskuläre Kopfschmerzen, die irrtümlicherweise für „Cluster-Kopfschmerzen“ gehalten wird, verursachen.

Darüber hinaus kann CRPS die Komplikationen der intractable Hypertonie verursachen, die am besten auf Alpha I Blocker (Dibenzyline, Hytrin oder Clonodin) reagiert. CRPS kann Anfälle in Form von unregelmäßigen oder schnellen Herzschlägen, Brustschmerzen, Koronararterienkrampf (Angina) sowie Funktionsstörungen anderer innerer Organe verursachen. Einige Beispiele sind Häufigkeit und Dringlichkeit von Wasserlassen, Atemstörungen wie Dyspnoe und Apnoe Anfälle sowie Anfälle von abdominalen Schmerzen.

Die Angriffe der Schwellungen der inneren Organe, die zusätzlich durch intermittierende Verengungen der Blutgefäße auf verschiedene Organe verkompliziert werden, können zu Schmerzen in der Brust, Anfälle von scharfen zentralen Schmerzen (stechende, starke Schmerzen in der Brust oder im Bauch) und Veränderungen in der Stimme (plötzliche Entwicklung einer temporären Art der „Chipmunk“ Stimmänderung) führen. Die scharfen, stechenden, zentralen Schmerzen können mit der Behandlung mit Medikamenten wie Antikonvulsiva geholfen werden (Tegretol oder Neurontin).

Die Komplikationen der inneren Organe können sich durch einen traumatischen Effekt von sympathischen Nervenblockern verschlimmern. Eine solche Komplikation ist ein zufallsbedingter Trauma zur Niere mit einer Hämaturie (Blut im Urin) und eine Verschlimmerung der Hypertonie als Folge.

Aufgrund der oben genannten komplexen Phänomene, folgen im CRPS die sympathischen Nerven eher den Weg der Blutgefäße und nicht den somatischen Nervenwurzeln, die zu einer thermotomalen anstatt der dermatomalen sensorischen Nervenverteilung (irrtümlicherweise für den hysterischen sensorischen Verlust) führen, kann ein komplexes, klinisches Bild verursachen, dass den Kliniker verwirrt und den Arzt zwingt, den Patienten die Symptome wie hysterisch, hypochondrisch anzulasten und die schweren Anzeichen von CRPS Komplikationen als „funktionell und nicht organisch“ zu bewerten.

Das Endergebnis ist die der tödliche Satz „es ist alles in Ihrem Kopf“, die praktisch fast alle CRPS-Patienten haben, um damit im Laufe ihrer Behandlung umzugehen. Die Symptome und Anzeichen der Patienten sind real und keine Erfindungen ihrer Vorstellungskraft.

Der behandelnde Arzt muss sich die Zeit nehmen, um zu lernen und zu verstehen, dass das sympathische System komplex, bilateral und diffus ist.

Die beiden Ärzte Schartzman und Veldman haben berichtet, dass CRPS Typ I und Typ II systemische Erkrankungen sind, die jedes Organsystem beeinflussen können (7, 43).

Komplikationen des Immunsystems

Das sympathische System reguliert das Immunsystem. Das sympathische System ist verantwortlich für die Kontrolle von Körpertemperaturen, Kontrolle der Vitalfunktionen und Kontrolle des Immunsystems. Jede Art von Stress, der das sympathische System stimuliert, stimuliert auch das Immunsystem.

In den ersten zwei Jahren nach der Entwicklung von CRPS ist das Immunsystem mit hohen T-Zell-Lymphozyten reguliert, das führt zu einem leichten Fieber, Neurodermitis, trophischen Geschwüren, spontanen Blutergüssen, Ödemen, klinischen Bildern von Kompressionen (Einklemmungen) und Neuropathien, sogenannte Karpal-Tunnel Syndrom und Thoray Ulkus Syndrom, die leicht mit konservativen Behandlungen als mit chirurgischen Eingriffen korrigiert werden kann.

Nach zwei Jahren, sobald CRPS chronisch wird und werden die heilende Kraft (Plastizität) des Nervensystems und das Immunsystem gestört. Der Patient entwickelt ein hypoaktives, nach unten reguliertes Immunsystemmit der Entwicklung einer permanenten Erhöhung der Killer-T-Zell-Lymphozyten, der Suppression von Helfer-T-Zell-Lymphozyten und der Entwicklung persistierender Hauptpathologie, wie persistierende Ödem der Paraspinalen sowie obere und untere Extremitäten. Der Patient entwickelt auch anhaltende Pruritus und Neurodermitis, anhaltende trophische Geschwüre, spontane Blutergüsse, permanente dystrophische Veränderungen in Bezug auf Hautheilung und ungewöhnliches Haar-und Nagelwachstum.

CRPS ist aufgrund einer Dysfunktion des sympathischen Nervensystems zurückzuführen. Die sympathischen Nerven wirken dynamisch – manchmal hyperaktiv und manchmal hypoaktiv. Dies ist in Bezug auf die Kontrolle der Zirkulation und Kontrolle des Immunsystems zusehen. Von Tag zu Tag kann die sympathische Kontrolle der Zirkulation fluktuieren. Dies findet man in der Regel in Form von neurovaskulärer Instabilität vor, was bedeutet, dass eines Tages die Hand oder der Fuß bläulich rot ist und am nächsten Tag so weiß ist, sodass es aussieht als sei es tot. Die Immunsystemkontrolle kann Hoch- oder Tiefregulationen unterliegen: eines Tages ist der Patient fiebrig und am nächsten Tag ist der Patient „eiskalt“.

Komplikationen von Neuro-Entzündungen

Das sympathische System hat drei Hauptfunktionen:

1. Thermische Regelung.
2. Kontrolle der Vitalfunktionen (Blutdruck, Puls und Atmung).
3. Kontrolle des Immunsystems.

Alle drei Funktionen sind für die Erhaltung des internen Milieus wesentlich. Die Neuro-Entzündung ist eine physiopathologische Reaktion des Körpers gegen jeden Stressfaktor. Neurodermitis aus emotionalen Stress, Ödeme der Extremitäten im CRPS, profuse Hautgeschwüre in der Venenpunktion CRPS II (3), sterile Osteonekrose mit dem Gesichtsknochen oder Knochen in den Extremitäten und Modulation der T-Zell-Lymphzyten in den späten Phasen neuropathischer Schmerzen und CRPS sind nur einige Beispiele für Neuro-Entzündungen. Das sympathische System zeigt eine einheitliche Reaktion auf einen Stressfaktor, sei es ansteckend, traumatisch, emotional oder verlängerte Inaktivität. Wenn die Neuro-Entzündungen nicht richtig diagnostiziert und behandelt werden, wird der Patient am Ende mit unnötigen Operationen für Karpaltunnel, Tarsal-Tunnel oder Thorax-Outlet-Syndrom. Das Trauma der Chirurgie initiiert sekundär eine neue Runde von schweren Neuro-Entzündungen, Ödeme und Einklemmungen.

Die Neuro-Entzündung ist der Schlüssel zum Verständnis der hyper-und hypothermischen Flecken in der Infrarot-Wärmebildung (ITI). Eine Periphere Nervenverletzung verursacht Vasokonstriktion distal und Vasodilatation in den entsprechenden paravertebralen Nervenregionen.

Diese hyperthermische Vasodilatation in den paraspinalen Regionen ist auf die Übertragung der Substanz P (SP) und Stickstoffmonoxid (NO) und andere Neurokine von Peripherie zum Rückenmark zurückzuführen.

Verlängerte Nerokin-Übertragung und Akkumulation bei paraspinaler Nervenverteilung verursacht Nackenschmerzen, Schmerzen im unteren Rückenbereich, Kopfschmerzen und vertebrale Aterienverengung nach einem Schwindel, Sturzanfälle und verschwommenes Sehen.

Von diesen vier Hauptmanifestationen von CRPS (Schmerzen, Bewegungsstörungen, Entzündungen und Schlaflosigkeit) manifestiert sich die Entzündung in verschiedenen Formen. Dies kann in Form von einfachen Schwellungen der Extremitäten, Gelenkschmerzen, Hautausschlag, Flecken oder Zyanose, trophische Veränderungen wie Haarausfall oder Degeneration von Fingernägeln schwarze und blaue Flecken ohne Verletzung der Haut, Blutungen unter der Haut und anhaltenden Juckreiz sein.

Epidurale und paravertebrale Nervenblockern korrigieren diesen Zustand. Jedoch sollte jede Art von Triggerpunkt oder Nervenblockinjektionen promaximal statt distal im Bereich der Pathologie erfolgen. Jede Nadel-Insertion in den distalen Teil der Extremität wird zu einem vermehrten Trauma oder einer verstärkten Verschlimmerung der neuropathischen Schmerzen und Vasokonstriktion führen.

Der entzündliche Askept der CRPS ist genauso schädigend wie die Schmerzen oder die Bewegungsstörungen.

Komplikationen der Bewegungsstörung

Bewegungsstörungen sind bei den meisten CRPS-Patienten geläufig (1, 44) (Abbildung 1 und 2) Wie Schartzman betont, „ wird die Bewegungsstörung häufig der Hysterie und dem Schmerz“ zugeschrieben (45).

Abbildung 1. CRPS und die Bewegungsstörung des linken Fußes, des Knöchelns und der Zehen.

Abbildung 2. CRPS und die Bewegungsstörung der rechten Hand, des Handgelenks und der Finger.

Myoklonische Ruckel sind häufige Formen der Bewegungsstörungen bei CRPS (2). Von 824 Patienten leiden 38 von ihnen an CRPS, aufgrund von Rückenmarkverletzungen, woraufhin myoklinischen Ruckel unweigerlich festgestellt wurden. Darüber hinaus waren myoklonische

Ruckel in 44 von 63 CRPS-Patienten nach einer elektrischen Verletzung vorhanden (2, 44, 46, 47). Dies kann auf die Elektrizität, die durch den Pfad des geringsten Widerstands (afferenter c-Fasern) und nach dem Ursprung der Rückenmarkfunktionsstörung (1, 2, 46) geht, zurückzuführen sein.

Nach einer Studie von Schwartzman und Kerrigan wurden bei 10 von 200 Patienten mit RSD die subtile Dystonie und Bewegungsstörung erkannt (48).

In den Studien von Jankovic, berichtet er von Bewegungsstörungen in CRPS, die mit Tremor und Dystonie als Begleiterscheinung auftreten (1, 49, 50)

Auch Blümberg und Jänig haben Tremor und andere Bewegungsstörungen in mehr als 80 % der CRPS-Patienten (51) gemeldet. Veldman et al. hat bei 95% von 829 Patienten eine Bewegungsstörung festgestellt (43). In unserer Serie von 824 Patienten lag die Häufigkeit bei 78% (2).

Cervicogene CRPS kann in seltenen Fällen zu Tremor in der Hand und Unterarm führen und in manchen Fällen kann es so schlimm sein, sodass der Schreiber an Krämpfe leidet und eine unleserliche Handschrift verursacht. Diese Komplikationen von CRPS sind häufig nach einer traumatischen Anpassung der Halswirbelsäule zusehen (1).

Komplikationen bei der Deformität bei Gliedmaßen

Gliedmaßen Deformität ist eine andere Komplikation, die in einigen CRPS Fällen gesehen wird. Patienten die an einer Gliedmaßen Deformität leiden, hatten eine durchschnittliche Verzögerungszeit von 22,3 Monaten zwischen dem Beginn der Erkrankung und der ersten Diagnose von CRPS. Dies liegt im Gegensatz zu den Nicht-Deformität-Patienten, die eine Verzögerungszeit von 14,5 Monaten zwischen dem Beginn und Diagnose hatten.

Die Patienten mit einer Deformität der Gliedmaßen wurden mit Eis oder mit einer heißen und kalten Herausforderung im Durchschnitt von 4,6 Monate behandelt, im Vergleich wurden die Patienten ohne eine Deformität der Gliedmaßen im Durchschnitt von 3,1 Monaten behandelt. In beiden Gruppen war die hypothermische Therapie in der Regel wegen der anhaltenden Demonstration des Patienten gegen Eisbehandlung wegen der Verschlimmerung der Schmerzen eingestellt.

CRPS-I (RSD) im Vergleich zu CRPS-II (Causalgia) Kategorien: Es gab keinen statistischen Unterschied zwischen den beiden Kategorien in Bezug auf die Häufigkeit der Komplikationen bei Gliedmaßen Deformität. Allerdings entwickelt die kausalgische Gruppe die Gliedmaßen Deformität im Verlauf der Krankheit früher. Die durchschnittliche Verzögerungszeit zwischen Trauma und die Entwicklung der Deformität in der CRPS-II (Causalgia) Gruppe lag bei 7 Monaten.

Die Risikofaktoren, die zur Entwicklung der Gliedmaßen Deformität beitragen, bestehen aus chirurgischen Verfahren, explorative operative Verfahren (wie die Suche nach Neuroma oder die Suche nach Neuropathie), Immobilisierung mit Guss oder Rollstuhl und verlängerter Nutzung der Kryotherapie (Anwendung von Eis). Die Deformität entwickelt sich früher in der CRPS-II (Causalgic) Gruppe als in der CRPS-I (RSD) Gruppe.

Komplikationen des limbischen Systems

Der neuropathische Schmerz von CRPS ist regional und sein polysynaptischer Sinnfasern enden bilateral im limbischen System (52). Dies erklärt die Symptome von Schlaflosigkeit, Agitation, Reizbarkeit und Depression in CRPS (2, 53) (Abbildung 3) (Tabelle III und IV).

Praktisch jeder Patient, der an CRPS leidet, zeigt einen gewissen Grad an limbischer Systemstörung. Diese Patienten werden voraussichtlich in mehr als dreiviertel der Fälle depressiv, ängstlich in praktisch jedem der Fälle und unter Schlaflosigkeit, Agitation, Reizbarkeit und schlechtem Urteilsvermögen in praktisch jedem der Fälle leiden. Diese Manifestationen sind eines der vier Kriterien zur Diagnose von CRPS. Es gibt keine Möglichkeit, dass das limbisch System angesichts von CRPS intakt bleiben kann.

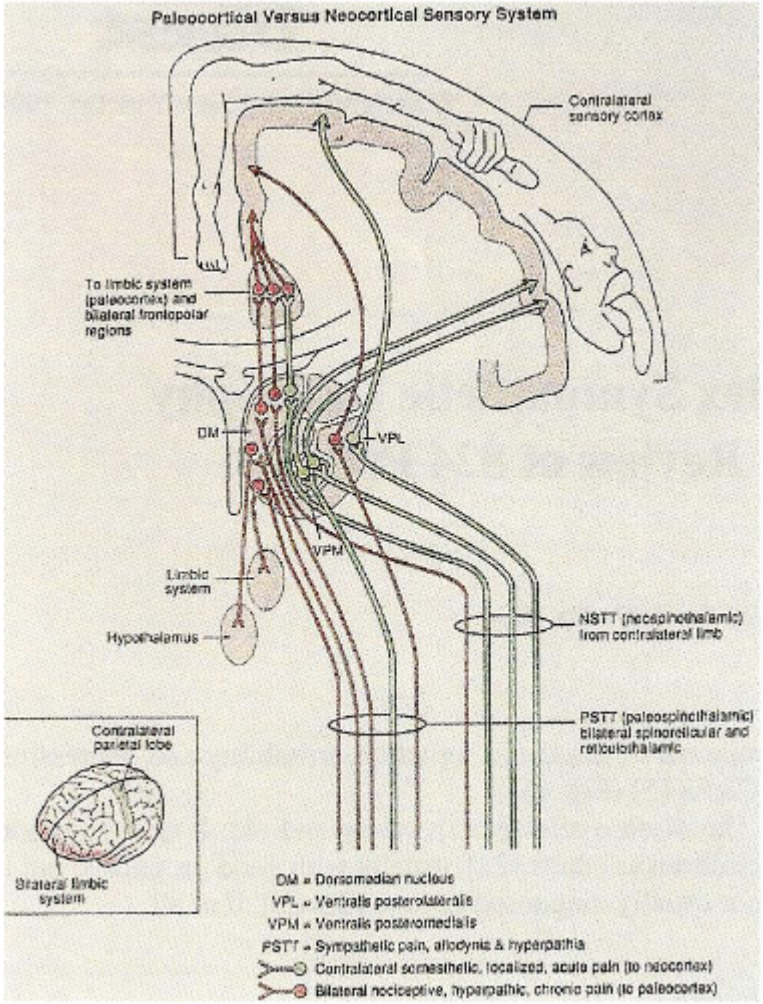

Abbildung 3. Die afferenten somatosensorischen Nerven enden in dem kontralateralen parietalen somatosensorischen Cortex. Im Gegensatz dazu enden die unmyenlinisierten c-fiber thermosensorischen Nerven durch synaptische Relais bilateral in limbischen frontalen temporalen Regionen, die für die Stimmung, das Gedächtnis und den Urteilsvermögen verantwortlich sind. Dies erklärt die emotionale Störung und Schlaflosigkeit in CRPS. Mit Genehmigung von CRC Press Publishers. (1)

Tabelle III, Schmerzwahrnehmung
1. Somatische (einfache, häufige Schmerzen) Parietal Cortex 2. Sympathische (neuropathisch) 3. Bilaterales limbisches System / vordere frontale Tempoallappen (52)

Tabelle IV, CRPS Komponenten
1. Sensorische brennende Schmerzen 2. Motor: Kalter Extremität Tremor / Flexor Krampf (38, 54) 3. Entzündungen: Schwellung, Hautausschlag, Bluterguss der Haut, Osteoporose, Frakturen, Flüssigkeit in Gelenken 4. Limbische Systemdysfunktion (emotionale Kontrollzentren der temporalen und frontalen Lappen): Schlaflosigkeit, Agitation, Depression und schlechtes Urteilsvermögen.

Kardiale Komplikationen

In unserer Klinik haben wir viele CRPS Patienten gesehen, die Herzkomplikationen entwickelt haben. Brustschmerzen durch CRPS kommt ziemlich häufig vor, weil die Herz-Sympathikus Plexus um das Herz eine reiche sympathische Nervenstruktur ist und seine Dysfunktion dazu führen kann, dass starke Schmerzen in der Brust auftreten.

CRPS verursacht drei unabhängige, negative Einflüsse auf die Herzfunktion.

1. Das sympathische System ist für drei Hauptfunktionen verantwortlich, d.h. Temperaturregelung, Vitalzeichen und Regulation des Immunsystems. Die Vitalzeichen in Form von Herzschlag, Blutdruck und Atmung werden durch Stimulierung des sympathischen Systems reguliert und beschleunigt. Das CRPS ist nicht nur eine einfache Hyperaktivität der Stimulation des sympathischen Systems. Es ist das Ergebnis einer Dysfunktion des sympathischen Systems. Diese Dysfunktion zeigt Instabilität des sympathischen Systems und manchmal verursacht dies eine Fluktuation des Blutdrucks und zu anderen Zeiten verursacht dies Anfälle in Form von schnellen Herzschlägen.

2. Der zweite Grund, warum CRPS die Herzfunktion beeinträchtigt, liegt an der anatomischen Innervation der Herzmuskeln. Von allen inneren Organen hat das Herz die reichste Innervation des sympathischen Systems. Dies ist in Form von Herz-Plexus, der mit einen reichen Plexus an Nerven um das Herz liegt. In jedem stressigen Zustand ist die natürliche Antwort ein schneller Herzschlag und der Anstieg des Blutdrucks. Das CRPS ist eine bedrohliche Art von Dysfunktion des sympathischen Systems, die zu wiederholte pathologische und übertriebene Reaktion des sympathischen Systems auf Stress, Brustschmerzen, Palpation und Krämpfen mit hohem Blutdruck führt.

3. Eines der Hauptprinzipien bei der Entwicklung von CRPS ist die Entzündung. CRPS ist eine Bedingung mit vier Hauptmerkmalen. Erstens, ist es bei Allodynie und Hyperpathie typisch, Schmerzen mit einer sympathischen Dysfunktion zu sehen. Zweitens, ist die motorische Reaktion auf solche Schmerzen in Form von Vasokonstriktion, Muskelkrampf und

Muskelzittern zu erkennen. Drittens, Entzündungen in Form von Hautausschlag, Schwellungen von Weichgeweben in den Extremitäten, eine erhöhte Zirkulation in den viszeralen Strukturen, die zu einer Osteoporose, Beckenentzündung und Anfälle von vaskulären Kopfschmerzen führen. Die gleiche Entzündung und erhöhte viszerale Zirkulation verursacht Not am Herzen.

Es ist offensichtlich, dass wenn der Patient bereits eine vorbestehende Herzkrankheit hatte, die belastende Erkrankung von CRPS auf der Grundlage der oben genannten drei Prinzipien, eine weitere Belastung des Herzens verursacht.

Ein weiteres Symptom, dass wir in Verbindung mit den Herzkomplikationen von CRPS gesehen haben, ist ein Hautausschlag über die Brustwand des Patienten.

Rasmussen und Kollegen haben berichtet, dass atypische Schmerzen in der Brust eine häufige Beschwerde bei 94 % der CRPS-Patienten sind (6, 55).

Smith und Kollegen veröffentlichten einen Artikel, in dem sie berichteten, dass Presynkope und Synkopen Komplikationen in der unteren Extremität von CRPS-Patienten sind. Diese Symptome beziehen sich auf die autonome Dysfunktion. In ihrer Studie berichteten sie von 40 % der CRPS-Patienten, die Symptome von Presynkop und Synkopen zeigten (56).

Leider werden Herzkomplikationen von CRPS nicht bemerkt und die Patienten werden als neurotisch bewertet, vor allem weil die Patienten so jung sind und daher keine koronare Herzkrankheit haben.

Hautläsionen und Hautauschlag Komplikationen

Ein paar Jahre nach Beginn der CRPS kann der Patient Neurodermitis, trophische Geschwüre, Gardner-Diamond-Syndrom (GDS) (spontane Blutergüsse) und Hautausschläge (6, 57,58) entwickeln.

Der Doktor Goris berichtet, dass 5% der Patienten mit langjährigen CRPS verschiedene Hautprobleme entwickeln, die nur sehr schwer zu heilen sind (59).

Trophische Geschwüre sind nicht ungewöhnlich bei CRPS, da eine sympathische Nervensystem Dysfunktion, sich wie folgt manifestiert:

1. Hyperpathische und allodynische Schmerzen (Schmerzen begleitet von Veränderungen der Vitalfunktionen, Schwitzen und Schmerzen, die mit einfacher Berührung oder Brise schlimmer werden).

2. Die Reaktion auf die Schmerzen ist in Form von motorischer Reaktion des Rückenmarks, führt zu einer Verengung von Blutgefäßen, kalten Extremitäten und Muskelkrämpfen, Zittern und Flexion Deformierung.

Diese Störung des Immunsystems manifestiert sich in Entzündungen, spontane Blutergüsse und schwarze und blaue Flecken auf der Haut, Neurodermitis, Ödeme und Schwellungen, die Bedingungen wie Karpaltunnel und das Tarsaltunnelsyndrom imitieren. Darüber hinaus ist die Störung des Immunsystems in schweren Fällen nicht nur die Ursache für Neurodermitis, sondern auch die Ursache für trophische Geschwüre. Trophische Geschwüre entwickeln sich in der Regel nach der Behandlung mit Guss Immobilisierung, Rollstuhl Immobilisierung, chirurgische Behandlung oder Eisbehandlungen. Zuweilen werden das

trophische Ulkus und die Störung des Immunsystems durch unvollständiges Schmerzmanagement verursacht (Abbildung 4).

Abbildung 4. CRPS-Patienten, die seit vielen Jahren an schweren Läsionen an Händen und Armen litten. Die Behandlung mit I.V. Mannitol half die Läsionen zu heilen.

Infektiöse Komplikationen

Infektionen sind eine weitere Komplikation, die im fortgeschrittenen Endstadium der CRPS gesehen wird. In unserer Klinik haben wir gesehen, dass 12 Patienten, die sich in der Endphase von CRPS befinden, sich schließlich einer Amputation unterziehen mussten, da sie schwere Infektionen und Ödeme hatten (Abbildung 5 und 6).

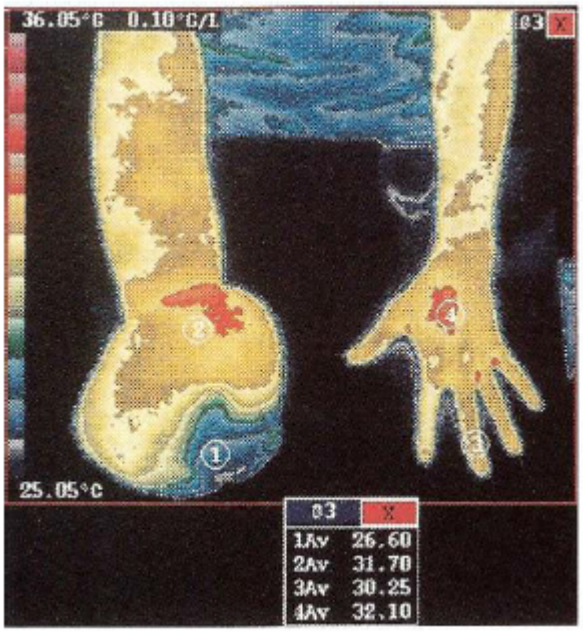

*Abbildung 5.*CRPS mit einer Dauer von 7 Jahren aufgrund einer Verletzung der rechten Hand. Zwei Jahre nach erfolglosen Operationen des rechten Karpaltunnels und aufgrund der 5 jährigen Immobilisierung der Hand, hat dies zu einer „Boxer-Hand-Fehlbildung“ und einer ultimativen Amputation geführt (2).

Abbildung 6. Dreiundzwanzig Jahre nach Beginn der CRPS aufgrund eines Autounfalls. Der Patient litt über eineinhalb Jahre an Infektionen.

Der Patient (Abbildung 5) litt sieben Jahre lang wegen einer Handverletzung. Nach zwei Jahren der Behandlung, erfolglosen Operationen am Karpatunnel auf der rechten Seite und fünf Jahren der Immobilisierung der Hand, führte dies bei dem Patienten zu einer „Boxer-Hand-Fehlbildung“ (2). Nach Jahren des Leidens mussten die Patienten schließlich die Hand und den Arm amputieren lassen.

Der Patient (Abbildung 6) entwickelt nach einem Autounfall im Alter von 20 Jahren CRPS in seinem linken Fuß, Knöchel und Zehen. Der Patient wurde für 2 ½ Jahre falsch diagnostiziert. Während dieser Zeit erhielt er keine richtige Behandlung. Für die ersten drei Jahre nach Beginn war der Patient noch in der Lage auf eine schmerzhafte deformierte Extremität zu laufen, die auf eine Bewegungsstörung zurückzuführen war. Im dritten Jarh nach Beginn der CRPS hatte der Patient eine erfolglose Fusion Chriurgie, die am linken großen Zeh unterzogen wurde und die Ausbreitung von Krankheiten auf das Bein und in den Rumpfbereichen verursachte. Nach der Operation hatte der Patient seine Gehfähigkeit seines linken Beines seit über zwanzig Jahren verloren.

Im einundzwanzigsten Jahr nach Beginn der Krankheit hatte der Patient schwere schubförmige Infektionen im linken Fuß und in den Zehen. Er litt für eineinhalb Jahre an diesen schmerzhaften Infektionen. Er wurde für eineinhalb Jahren mit oral und Antibiotika behandelt, die bei der Behandlung der Infektion nicht erfolgreich waren. in den dreiundzwanzig Jahren nach Beginn von CRPS, musste sich der Patient letztlich eine zweistufige Knieamputation über den Knien (AKA) des linken Fußes und Beines unterziehen. Die Amputation des Patienten wurde als erfolgreich angesehen, da er in der Lage war, eine Prothese (ein C-Bein) zu verwenden und wieder gehen zu lernen, nachdem er für mehr als zwanzig Jahre plus nicht laufen konnte.

Es ist nun 30 Jahre her, seit Beginn der Krankheit CRPS am Patienten und 7 ½ Jahre seit der Amputation des Patienten. Er leidet noch unter einigen der Symptome von CRPS in seinen Restglied und hat zudem auch noch Phantomschmerzen (PLP) durch die Amputation entwickelt.

Veldmand et al. haben 19 Patienten mit chronischen Lymphoidem durch CRPS gemeldet. Die chronischen rezidivierenden Infektionen waren gegen die Behandlung resistent. Sie berichteten, dass in ihrer Studie bei 5 Patienten eine Amputation erforderlich war (43).

Dielissen und Kollegen berichteten über die Ergebnisse der Amputation bei 28 CRPS-Patienten, die 34 Amputationen in 31 Gliedmaßen (60) unterzogen hatten. Nur zwei von 28 Patienten berichteten über eine teilweise Schmerzlinderung. In 26 von 28 Patienten, machte die Stumpf-Beteiligung mit CRPS es unmöglich, eine Prothese tragen (2, 60).

In der Forschung von van der Laan et al. von 1,006 CRPS-Patienten; berichteten sie, dass 74 Patienten (7%) eine oder mehrere schwere Komplikationen in den betroffenen Extremitäten durch Infektionen, Geschwüre, chronisches Ödem, Dystonie oder Myoklonus entwickelten (61).

Nach Rowbotham, „Amputation ist nicht als Schmerztherapie zu empfehlen (62)."

Die Amputation sollte mit allen Mitteln aufgrund ihrer Nebenwirkungen der Verschlimmerung von Schmerzen und der Tendenz der Ausbreitung von CRPS vermieden werden (2).

Komplikationen des endokrinen Systems

Eine weitere Komplikation von CRPS ist die Dysfunktion des endokrinen Systems. Schwartzman et al. haben berichtet, dass ein Drittel der CRPS-Patienten unter Hypothyreose und niedrigem Serum-Cortisolspiegel in 38% der CRPS Fälle leiden (7,63). Schwartzman berichtete auch, dass 69% der Patienten ungewöhnliche Müdigkeit und starke Müdigkeit beschrieben (6).

Rhodin et al. berichtet, dass der Wegfall von Betäubungsmittel helfen die endokrine System Dysfunktion umzukehren (6, 64)

Bluthochdruck Komplikationen

CRPS kann die Komplikation der hartnäckigen Hypertonie verursachen, die am besten auf Alpha-I-Blocker (Dibenzyline, Hytrin oder Clonodin) reagiert. CRPS kann Anfälle von unregelmäßigem oder schnellem Herzschlag, Schmerzen in der Brust, koronarem Arterienspasmus (Angina pectoris) sowie Funktionsstörungen anderer innerer Organe verursachen. Einige Beispiele sind Häufigkeit und Dringlichkeit von Wasserlassen, Atemstörungen wie Dyspnoe und Apnoe-Attacken, und Angriffe von schweren Unterleibschmerzen.

Angriffe von fluktuierendem Blutdruck können auch durch eine Verengung der Blutgefäße an der Niere begleitet werden, dies führt auch zu einer periodischen Blutung im Urin.

.

Psychologische Komplikationen

In unserem Test von 824 CRPS Patienten, waren ein oder mehrere dieser limbischen System Dysfunktionen in jedem Fall anwesend, mit Ausnahme von drei Patienten. Diese beinhaltete Schlaflosigkeit (92%) Reizbarkeit, Unruhe, Angst (78%), Depression (73%), schlechtes Erinnerungsvermögen und schlechte Konzentrationsfähigkeit (48%), schlechtes Urteilsvermögen (36%) und Panikattacken (32%) (2).

Doktor Mary Lynch überprüfte das Thema der psychologischen Aspekte von CRPS (2, 65). Ihre Schlussfolgerung war, dass tiefe emotionale .und Verhaltensänderung, solche Schmerztypen folgen können. Die Meinungen bezüglich dieser psychologischen Ätiologie gehen weit auseinander. Es wurde oft vorgeschlagen, dass gewisse prädisponierende Persönlichkeitseigenschaften ein sympathisch bezogenes Schmerzsyndrom entwickelt. Eine Überprüfung der Literatur hat keinen erheblich gültigen Beweis für Begründung dieser Behauptung.

Auf der anderen Seite hat De Good et al. Patienten gefunden, die an CRPS leiden, die im Vergleich zu Patienten, die an Rückenschmerzen und Kopfschmerzen leiden, das höchste Level an Schmerzintensität hatten, hingegen aber relativ wenig emotionale Belastungen zeigten (2, 66).

Haddox berichtete, dass psychologische Störungen in CRPS Patienten noch nie nachgewiesen worden sind (67). In der Studie von van Spaendonck et al. von 165 Patienten, haben sie ebenfalls keinerlei psychischen Störungen in diesen Fällen vorgefunden (68).

Das Verständnis der natürlichen emotionalen Komponenten von CRPS erspart den Patienten eine Fehldiagnose und unsachgemäßer Behandlung (2).

Parese Komplikationen

Veldman zufolge ist Parese einer der häufigsten Befunde bei CRPS (43). Bei diesen Patienten klagen sie über die betroffenen geschwächten Glieder. Diese Patienten haben phasenweise das Problem, dass Dinge aus ihren Händen fallen oder Schwierigkeiten zu laufen bzw. ihren Fuß zu heben.

Er berichtet auch, dass diese Form der Paralyse nicht zu Beginn der Krankheit vorhanden ist und sie nicht auf Nervenverletzung zurückzuführen ist(43).

Schwäche ist eigentlich ein unabhängiges Symptom von CRPS, die möglicherweise von chronischer Müdigkeit begleitet werden kann oder auch nicht. Die Schwäche in den Muskeln von CRPS Patienten erscheint nicht einfach wegen der Müdigkeit, sondern ist aufgrund der Tatsache, dass die vorderen Hornzellen und vorderen lateralen Hornzellen des Rückenmarkts nicht in ihrer Koordination funktionieren, die sich aufgrund dessen gegenseitig im Wege stehen. In CRPS, tragen die vorderen lateralen Hornzellen des Rückenmarks zur Sekretion von Alpha Adinergischen Chemikalien bei, die Vasokonstriktion, Muskelspasmen und Bewegungsstörungen verursachen. Die Bewegungsstörung kann in Form von Schwäche in der Extremität, Muskelkrampf, Flexor Krampf, Zittern, Dystonie, Ungeschicklichkeit, Flexion des Ellenbogens und Knie, mit der daraus resultierenden Unfähigkeit sich reibungslos zu bewegen und Schwierigkeiten mit der Koordination der schnellen oder repetitiven Bewegung von Extremitäten führen kann. Das Endergebnis ist eine Schwächung der Extremität.

Gastrointestinale Komplikationen

Viele Patienten entwickeln auch gastrointestinale Komplikationen wie GERD 73% und Dysphagie in 17% als berichten von Schwartzman zufolge (6). Andere Komplikationen sind Durchfall, IBS und schwere Verstopfung in 90% der CRPS-Patienten (5, 6).

Gedärme-und Darm-Komplikationen sind oft die Anzeichen einer Entzündung der CRPS. Dies ist sehr ähnlich zu den gleichen Entzündungen, die die Extremitäten einschließt.

Komplikationen von Kopfschmerzen

Der Begriff Migräne wurde relativ locker auf jede Art von neurovaskulärem Kopfschmerzen angewendet- sei es Migräne, zervikogene oder der seltene Fall von caskulären Kopfschmerzen aufgrund von sympathischen Nervensystems Versagen, die in der späten Endphase von CRPS gesehen wurde, vor allem nach mehreren Behandlungen mit stellaren Ganglienblockern.

Dieses seltene Phänomen wurden in nur 5 von 824 CRPS-Patienten gesehen (2). Diese Art von Kopfschmerzen begleitet von spontaner Entwicklung des bilateralen Horner-Syndroms, akute kraniofaziale Ödeme, bilaterale starke Kopfschmerzen und Erbrechen, die nicht auf Sumatriptan reagieren. Zwei von fünf Patienten hatten ein akutes Theta-Delta verallgemeinerte Langsam Wellen auf Elektroenzephalographie (EEG), die auf einen

erhöhten intrakraniellen Druck durch Zellmembran Dysfunktion hinweisen, der sekundär zu einer langlebigen Zellmembran sekundär zu CRPS ist.

Die Verwendung von ITI zeigte eine homogene Hyperthermie der kraniozervikalen Regionen, die auf einen generalisierten Ausfall der sympathischen Funktion hindeutete. Diese Kopfschmerzen reagieren vorteilhaft und klären sich durch eine Behandlung mit einer Kombination aus I.V. Mannitol, cervikale epidurale und occipitale Nervenblockern, die Bupvicain und 5-10 mg Methylprednisolon enthalten.

ITI hat eine nützliche Rolle bei der Differenzierung von cervicogenic Kopfschmerzen und Migräne. Die zervikogenen Kopfschmerzen zeigen Bereiche der Hyper- und Hypothermie bei der Verteilung der hinteren sensorischen Nervenäste von C2 bis C4 Nervenwurzeln und Hinterhauptnerven. Nervenblocker in diesen Bereichen bieten eine hervorragende Erleichterung (2, 69).

Visuelle und Gehörkomplikationen

CRPS-Patienten entwickeln häufig ein schwammiges Sehvermögen, Leseprobleme, Probleme mit Fokussierung und Schwindel in Form von schwindelerregenden Angriffen (entweder der Körper oder die Objekte, die sich bewegen). Neben Hörproblemen entwickelt sich auch Brummen im Ohr (Tinnitus).

Es ist unwesentlich, welcher Teil des Körpers den Schaden verursacht hat, der CRPS verursacht. Da das sympathische Nervensystem vermischt durch sympathische Ganglien, verbunden ist, die auf jeder Seite des Wirbels von der unteren Halswirbelsäule bis zum Steißbein reichen. Diese Kette von sympathischen Verbindungen verursacht die Ausbreitung von CRPS zu Symptomen und Anzeichen sowohl über die Mittellinie der gegenüberliegenden Seite (von Hand zu Hand oder von Fuß zu Fuß) und vertikal von der Wirbelsäule auf und ab. Als Ergebnis kann der Patient CRPS aufgrund einer Knieverletzung oder einer Verletzung des Fußes oder der Hand haben und trotzdem eine Stimulation und eine ungewöhnliche Funktion des sympathischen Systems hervorrufen, wodurch eine Verengung der Blutgefäße an das Gehirn verursacht wird. Wenn die Blutgefäße in der Verteilung der vertebralen Arterien in der Halswirbelsäule und in der Verteilung der Blutgefäße, die eine Zirkulation für das Hörzentrum und in den Hirnstamm bilden, verengt werden, entwickelt der Patient Schwindelanfälle, Schwierigkeiten beim Fokussieren mit den Augen (durch Hirnstamm Dysfunktion, die für die Koordination der Augenbewegungen verantwortlich ist) und Ohren (Tinnitus).

Die Behandlung mit Alpha-Blockern (wie Clonodin, Hytrin, etc.) sowie Antidepressiva wie Trazodon oder Zoloft sowie Muskelrelaxantien wie Baclofen und Trizanidin können eine ausgezeichnete Erleichterung für die oben genannten Symptome darstellen. Manchmal kann die ursprüngliche Verletzung, die CRPS verursacht hat, Netzhautablösungen (Schäden an der Netzhaut des Auges) oder Blutungen des Auges verursachen. Aus diesem Grund sollte der Patient auch eine Augenuntersuchung durch einen Augenarzt durchführen lassen.

Korrekte zervikale, paravertebrale und epidurale Blocker können helfen, die oben genannten Symptome zu korrigieren.

Keratitis Sicca, die aufgrund der CRPS im Frühstadium verursacht Schmerzen und Reizungen im Auge, mit sekundären übermäßige Sekretion Tränen. Da die Kondition chronisch wird, werden die Tränendrüsen erschöpft, wodurch die "Augen austrocknen" (Keratitis Sicca).

Hyperakusis ist eine Kondition, die mit schmerzhaften Empfindungen verbunden ist. De Klaver et al. berichteten, das 38% der Patienten mit CRPS bezogenen Dystonie Symptome einer Hyperakusis hatten. De Klaver und seine Gruppe fanden heraus, dass Hyperakusis bei Patienten mit CRPS-bezogener Dystonie häufig vorkommt. Hyperakusis bei diesen Patienten kann die Ausbreitung der zentralen Sensibilisierung auf auditorische Schaltkreise widerspiegeln (70).

Komplikationen allergischer Reaktionen

Üblicherweise wird ein bis 2 Jahre nach Ausbruch der Krankheit das Immunsystem dysfunktional. Der Patient entwickelt Hautausschlag, de novo Allergien, Asthma, sogar schweres Husten und Blutungen aus der Lunge und Bronchien. Behandlungen bestehen aus Epidural-Blockern, richtige analgetische, (aber nicht Opiod-Agonisten wie MS Contin, Oxycontin etc.). Die Behandlung mit wirksamen, schmerzstillenden Antidepressiva (insbesondere Trazodon) und schmerzstillenden Antikonvulsiva wie Trileptal (für stechende Schmerzen) und / oder Neurontin (nur für brennende Schmerzen) ist sehr hilfreich. In späten Stadien, kann die Behandlung mit I.V. Immunglobulin die letzte Hoffnung für den Patienten sein.

Komplikationen der Atemwegerkrankung

In Schwartzmans Studie von 270 CRPS-Patienten litten 42 Patienten (15%) unter Kurzatmigkeit. In einem Bericht von Irwin und Schwartzman erkannten sie, dass Dystonie eine große Komplikation in CRPS darstellt und es die Brustwand und Muskeln beeinflussen kann, die eine restriktive Lungenerkrankung verursachen könnte (71).

Urologische Komplikationen

In schweren und chronischen Stadien der sympathischen Dysfunktion führt eine Neuroinflammation zu interstitielle Zystitis, Beckenentzündungskrankheit (PID) und sterilem Abszess (72).

Schwartzman und Kollegen berichteten urologische Komplikationen bei 25% der Patienten mit CRPS (7, 73). Die internationale Vereinigung für die Untersuchung von Schmerzen nennt interstitielle Zystitis als eine Form von CRPS (74).

Nach Galloway et al. könnten interstitielle Zystitis eine Form von CRPS, in dem das Zielorgan die Harnblase ist. Sie berichtet auch über die Ähnlichkeit zwischen dem klinischen Verlauf von CRPS und interstitieller Zystitis (72).

Vulvodynie Komplikationen

Die Komplikationen von Vulvodynie ist der hartnäckigste und schlimmste Schmerz in der Medizin. In diesem Zustand ist das sympathische System der einzige Fahrmodus der

schlimmen und hartnäckigen Schmerzen. Aufgrund der Beteiligung des Genitalorgans, umfasst die Krankheit die gesamte Region. Dies ist der Grund für die neue Terminologie, die Reflex, sympathische Dystrophie (RSD) „komplexe regionales Schmerzsyndrom (CRPS)“ genannt wird.

Die Beteiligung des Beckenbereichs mit der sympathischen Dysfunktion äußert sich in folgenden Merkmalen. Die Ausbreitung der Schmerzen in den Unterleibregionen, Lendenwirbelsäulen und unteren Extremitäten sowie die Ausbreitung der Schmerzen nach oben durch die Kette der sympathischen Ganglien auf die Halswirbelsäulenregion, verursacht schwere Kopfschmerzen, Nackenschmerzen, Schwindel, Sehstörungen, Schlaflosigkeit und Depressionen.

In Vulvodynie wird das Immunsystem schnell dysfunktional. Einer der Gründe für das rasche Dysfunktionalisieren des Immunsystems ist die Tatsache, dass die Ausbreitung des Schmerzes, der Entzündung und der schlechten Zirkulation in der Unterleibregion des Beckens eine Neuroinflammation der Eierstöcke, eine Störung der Östrogensekretion und eine interstitielle Zystitis in der Form der Häufigkeit und Dringlichkeit des Wasserlassens und sogar Inkontinenz des Urins verursacht.

Offensichtlich sind die meisten Patienten, die diese schmerzhafte Komplikation von CRPS haben, für andere Arten von Immunsystem-Dysfunktionen aufgearbeitet. So wird deutlich, dass der einzige Grund für die Störung des Immunsystems des Patienten die CRPS-Vulvodynie ist.

Die Behandlung sollte aus epsom Salzbädern bestehen, die sehr wirkungsvoll sind, aber die Menge des epsom Salzes, das dem Bad hinzugefügt wird, sollte zu Beginn mit einer kleinen Menge gestartet und allmählich erhöht werden. Jede Behandlung sollte den Schmerz nicht verschlimmern, daher soll jede Form der Behandlung die schwere Überempfindlichkeit, Hyperpathie und Allodynie berücksichtigen, die solche Patienten haben.

Darüber hinaus gibt es bestimmte Arten von Nervenblockern, die gegeben werden können, um die Neuroinflammationen von CRPS-Vulvodynie zu beruhigen. Doeses bestehen aus kaudalen Nervenblockern für die Sinnnerven sowie Nervenblockern für die Sinnesnerven der Genitalien. Offensichtlich sollte die Nadel nicht im Vaginalbereich haften, sondern sollte proximal angewendet werden. Der Patient benötigt eine IV Immunglobulin-Behandlung, um eine weitere Verschlechterung des Immunsystems zu verhindern.

Am wichtigsten ist, dass der Patient eine richtige Schmerzlinderung erhält. Dies wird durch Opioid-Antagonisten wie Buprenex, Nubain oder Butorphanol erreicht. Die Verwendung von Opioid-Agonisten sollte nicht genutzt werden, weil sie ein Problem mit dem Rebound-Phänomen verursachen, und die starken Opioid-Agonisten wie Fentanyl oder Methadon oder Morphin den Schmerz nicht mehr als von 10 auf 7 -8 reduzieren, was keine größere Erleichterung ist.

Auch die Verwendung von Opioid-Agonisten verursacht einen Schmerzenentzug, die den Patienten die ganze Nacht wach hält. Der Patient muss mit Antidepressiva und Antikonvulsiva behandelt werden, auf keinen Fall jedoch mit Elavil (Amitriptylin), die systemische Nebenwirkungen verursacht, die beim Patienten zu einer Gewichtzunahme von ca. 7-16 Pfund pro Jahr führt.

Die Antikonvulsiva sollten nicht auf Neurontin beschränkt werden, da diese nur für brennende Schmerzen gut sind, daher sollten andere Arten verwendet werden, die effektiver sind.

Offensichtlich braucht der Patient keine sympathischen Gangliennervenblocker. Die Tatsache, dass sie erythematöse (rötliche Verfärbung und Wärmeemission) Bereiche über

der Schamlippenregion hat, weist auf eine sympathisch Dysfunktion und sympathisch unabhängige Schmerzen (SIP) hin, sodass jeder sympathische Ganglienblock zu spät ist, um für den Patienten irgendetwas Gutes zu bewirken und es eher destruktiv als gut sein wird.

Andere Blocker wie lumbale Epiduralblocker und kaudale Blöcke sind weitaus effektiver und sie unterscheiden sich gezielt von den Lenden-Ganglienblocken oder Beckenganglienblocken, da sie Depo-Medrol als entzündungshemmendes Medikament enthalten, die für 2½ -3 Monate eine Schmerzlinderung darstellt, die sympathischen Ganglien Blocker stattdessen stellen eine Schmerzlinderung lediglich für ein paar Stunden oder einen Tag dar, wenn überhaupt. Eine Biopsie sollte nie durchgeführt werden. Dieser Zustand ist schlimm genug und das Trauma einer Biopsie kann den Zustand weiter verschlimmern (74).

Schlussfolgerung

In der Medizin gibt es einen Trend. Wenn eine Krankheit verwirrend wird, wird der Arzt verzweifeln und gibt ihm neue Namen. Jeder der oben genannten Namen spiegelt einige Merkmale von CRPS wider (16-21).

CRPS ist ein sehr komplexes Schmerzsyndrom mit vielen verschiedenen Komplikationen, die von den meisten behandelnden Ärzten nicht erkannt werden.

Die meisten behandelnden Ärzte verstehen die vollständige Mechanismen von CRPS nicht und sie glauben nicht, dass diese Krankheit sich verbreiten und verschiedene Komplikationen verursachen kann.

In den meisten Fällen von CRPS erlebt der Patient die Ausbreitung der Krankheit auf andere Extremitäten und zu internen Organen. Es gibt viele veröffentlichte Berichte, die diese Theorie der Ausbreitung und die verschiedenen Komplikationen dieser schmerzhaften Erkrankung des sympathischen Nervensystems unterstützen (1, 2, 9, 21, 37-42).

CRPS kann nicht unter Kontrolle gebracht werden, sofern die Schmerzen nicht unter Kontrolle gebracht werden. CRPS ist definiert als ein Zustand des konstanten Brennens und konstanter Schmerzen, die schmerzvoll, unfähig machen und durch eine Brise oder eine einfache Berührung zum betroffenen Gebiet (Allodynie) verschlimmert wird. Dieser Schmerz wird von Schwellungen, Entzündungen, Störungen der Funktion des Immunsystems, Bewegungsstörungen (Flexionskrampf, Tremor, etc.) und emotionalen Störungen in Form von Schlaflosigkeit, Depression, Agitation und Reizbarkeit begleitet.

Mit dem richtigen Verständnis der Art von CRPS und ihre verschiedenen Komplikationen der Krankheit wird es den Patienten helfen und Ihnen Jahre des zusätzlichen Leidens ersparen.

Referenzen

1. Hooshmand H: Chronic Pain: Reflex Sympathetic Dystrophy: Prevention and Management. CRC Press,Boca Raton FL. 1993.

2. Hooshmand H, Hashmi H. Complex regional pain syndrome (CRPS, RSDS) diagnosis and therapy. A review of 824 patients. Pain Digest 1999; 9:1-24. http://www.rsdrx.com/CRPS_824_Patients_Article.pdf

3. Hooshmand, H, Hashmi, M, Phillips, EM. Venipuncture Complex Regional Pain Syndrome Type II. American Journal of Pain Management October 2001; 11: 112-124. http://www.rsdinfo.com/Venipuncture_CRPS-II_Article.pdf

4. Hooshmand H, Phillips, EM. Repetitive strain injury (RSI) diagnosis and treatment. 2009; 1-12. www.rsdrx.com and www.rsdinfo.com

5. Hooshmand H, Phillips, EM. Spread of complex regional pain syndrome (CRPS). 2009; 1-11. www.rsdrx.com and www.rsdinfo.com

6. Schwartzman RJ. Systemic complications of complex regional pain syndrome. Neuroscience & Medicine 2012, 3, 225-242. http://www.scirp.org/journal/PaperInformation.aspx?paperID=22695

7. Schwartzman RJ, Erwin KL, et al. “The natural history of complex regional pain syndrome,” The Clinical Journal of Pain 2009, Vol. 25, No. 4, 273-280. http://www.ncbi.nlm.nih.gov/pubmed/19590474

8. Bruehl S, Harden, RN, Galer BS, et al. “Complex regional pain syndrome: Are there distinct subtypes and sequential stages of the syndrome?” Pain 2002; Vol. 95, No. 1-2, 119-124. http://journals.lww.com/pain/Abstract/2002/01000/Complex_regional_pain_syndrome__are_there_distinct.14.aspx

9. Veldman PH, Goris R.J. Multiple reflex sympathetic dystrophy. Which patients are at risk for developing a recurrence of reflex sympathetic dystrophy in the same or another limb? Pain 1996 Mar; 64(3):463-466. http://journals.lww.com/pain/Abstract/1996/03000/Multiple_reflex_sympathetic_dystrophy__Which.8.aspx

10. Paré A. Les Ouvres d’ Ambroise Paré, King Charles IX. 10th Book, Chapter 41. Paris Gabriel Buon 1598: 401.

11. Casten DF, Betcher AM. Reflex sympathetic dystrophy. Surg Gynecol Obstet 1955; 100: 97–101.

12. Denmark A. An example of symptoms resembling tic douloureux produced by a wound in the radial nerve. Med Chir Trans 1819; 4:48.

13. Richards RL. Causalgia: a centennial review. Arch Neurol 1967; 16:339.

14. Hamilton, J. On some effects resulting from wounds of nerves. Dublin J Med Sc 1838; 13: 38–55.

15. Paget J. Clinical lecture on some cases of local paralysis. Med Times Hosp Gaz 1864; 1:331.

16. Mitchell SW, Morehouse GR, Keen WW. Gunshot wounds and other injuries of nerves. Philadelphia: Lippincott, 1864.

17. Sudeck P. Ueber die acute entzuendliche Knochenatrophie. Arch Klin Chir 1900; 62:147–156. German.

18. DeTakats, G. Reflex dystrophy of the extremities. Arch Surg 1937; 34: 939–956. http://archsurg.jamanetwork.com/article.aspx?articleid=543142

19. Steinbrocker, O. Annals of the Rheumatic Diseases, 1947; 6, 80. http://annals.org/article.aspx?articleid=673834

20. Evans JA. Reflex sympathetic dystrophy; report on 57 cases. Ann Intern Med 1947:26: 417-426. http://annals.org/article.aspx?articleid=673543

21. Merskey H, Bogduk N. Classification of chronic Pain Descriptions of Chronic Pain Syndromes and Definitions of Pain Terms. Task Force on Taxonomy of the International Association for the Study of Pain. Merskey, H. editor. IASP Press. Seattle 1994. http://www.iasp-pain.org/files/Content/ContentFolders/Publications2/FreeBooks/Classification-of-Chronic-Pain.pdf

22. Radt P. Bilateral reflex neurovascular dystrophy following a neurosurgical procedure. Clinical picture and therapeutic problems of the syndrome. Confin Neurol 1968; 30:341- 348. https://www.karger.com/Article/Pdf/103547

23. Lipp KE, Smith JB, Brandt TP, et al. Reflex sympathetic dystrophy with mutilating ulcerations suspicious of a factitial origin. J Am Acad Dermatol 1996; 35:843-845. http://www.ncbi.nlm.nih.gov/pubmed/8912601

24. Chelimsky T, Low PA, Naessens JM, et al. Value of autonomic testing in reflex sympathetic dystrophy. Mayo Clinic Proceedings 1995; 70:1029-1040.

25. Fredriksen TA, Hovdal H, Sjaastad O. “Cervicogenic headache”: clinical manifestation. Cephalalgia 1987; 7:147-160. http://cep.sagepub.com/content/7/2/147.abstract

26. Moskowitz MA. The neurobiology of vascular head pain. Ann Neurol 1984; 16:157- 168. http://www.ncbi.nlm.nih.gov/pubmed/6206779

27. Kozin F, McCarty DJ, Sims J, et al. The reflex sympathetic dystrophy syndrome. I. Clinical and histologic studies: Evidence of bilaterality, response to corticosteroids and articular involvement. Am J Med1976; 60:321- 331. http://www.ncbi.nlm.nih.gov/pubmed/56891?dopt=Abstract

28. Duncan KH, Lewis RC, Racz G, et al. Treatment of upper extremity reflex sympathetic dystrophy with joint stiffness using sympathetic bier blocks and manipulation.Orthopedics 1988; 11:883-886. http://www.ncbi.nlm.nih.gov/pubmed/3387335

29. Cayla J, Rondier J. Algodystrophies reflexes des membres inferieurs d'origine vertebroipelvienne (apropos de 23 cas). Sem Hop 1974; 50:275-286. http://www.ncbi.nlm.nih.gov/pubmed/4368242

30.Ardid D, Guilbaud G. Antinociceptive effects of acute and ‘chronic’ injections of tricyclic antidepressant drugs in a new model of mononeuropathy in rats. Pain 1992; 49: 279-287. http://www.ncbi.nlm.nih.gov/pubmed/1608650

31. Payan DG, Brewster EJ, Goetzl EJ. Stereospecific receptor for substance P on cultured human IM-9 lymphoblasts. J Immol 1984; 133:3260-3265. http://www.ncbi.nlm.nih.gov/pubmed/6092469

32. Payan DG. Receptor-mediated mitogenic effects of substance P on cultured smooth muscle cells. Biochem Biophysiol Res Commun 1985; 130: 104-109. http://www.ncbi.nlm.nih.gov/pubmed/2411258

33. Payan DG, McGillis JP, Goetzl EJ. Neuroimmunology. Advances in Immunology 1986; 39:299-323. http://www.ncbi.nlm.nih.gov/pubmed/3538821

34. Polinsky RJ. Shy-Drager syndrome. In: Jankovic J, Tolosa E, eds. Parkinson's disease and movement disorders. 2nd ed. Baltimore: Williams and Wilkins. 1993, pp 191-204.

35. Webster CF, Schwartzman RJ, Jacoby RA, et al. Reflex sympathetic dystrophy. Occurrence of inflammatory skin lesions in patients with stages II and III disease. Acrh Dermatol 1991;127:1541-1544. http://www.ncbi.nlm.nih.gov/pubmed/8425967

36. Low PA, Gilden JL, Freeman R, et al. Efficacy of midodrine vs placebo in neurogenic orthostatichypotension. A randomized double- blind multicenter study. JAMA 1997;277:1046-1051. http://www.ncbi.nlm.nih.gov/pubmed/9091692

37. Dielissen PW, Claassen AT, Veldman PH, et al. Amputation for reflex sympathetic dystrophy. J Bone Joint Surg 1995; 77:270-3. http://www.ncbi.nlm.nih.gov/pubmed/7706345

38. Veldman PH, Goris RJ. Surgery on extremities with reflex sympathetic dystrophy. Unfallchirurg 1995; 98:45-48. http://www.ncbi.nlm.nih.gov/pubmed/7886464

39. Schwartzman RJ, McLellan TL. Reflex sympathetic dystrophy. A review. Arch Neurol 1987; 44: 555-561. http://archneur.jamanetwork.com/article.aspx?articleid=586446

40. Livingston WK. Pain mechanisms: A physiological interpretation of causalgia and its related states. In London, MacMillan 1944.

41. Hooshmand, H, Hashmi, M, Phillips, EM. Cryotherapy can cause permanent nerve damage: A case report. AJPM 2004; 14: 2: 63-70. http://www.rsdinfo.com/Cryotherapy_Article.pdf

42. Hooshmand, H, Phillips, EM. Complex regional pain syndrome (CRPS)-Reflex sympathetic dystrophy (RSD) diagnosis and management protocol. 2009. 1-14. www.rsdrx.com and www.rsdinfo.com

43. Veldman PH, Reynen HM, Arntz IE, et al. Signs and symptoms of reflex sympathetic dystrophy:prospective study of 829 patients. Lancet 1993; 342:1012-1016. http://www.ncbi.nlm.nih.gov/pubmed/8105263

44. Hooshmand H, Phillips EM. Movement disorder in peripheral nerve injuries. 2009. 1-8. www.rsdrx.com and www.rsdinfo.com

45. Schwartzman RJ. Reflex sympathetic dystrophy. Handbook of Clinical Neurology. Spinal Cord Trauma, H.L.Frankel, editor. Elsevier Science Publisher B.V. 1992; 17: 121-136.

46. Hooshmand H, Radfar F, Beckner E. The neurophysiological aspects of electrical injuries. Clin Electroencephalography 1989; 20:111-120.

47. Demun EM, Redd JL, Buchanan KA, et al. Reflex sympathetic dystrophy after a minor electric shock. JEmerg Med 1993; 11:393-396. http://www.ncbi.nlm.nih.gov/pubmed/8228100

48. Schwartzman RJ, Kerrigan J. The movement disorder of reflex sympathetic dystrophy. Neurology 1990; 40: 57-61. http://www.ncbi.nlm.nih.gov/pubmed/2296383

49. Jankovic J, Van Der Linden C. Dystonia and tremor induced by peripheral trauma: predisposing factors.

J Neurol Neurosurg Psychiatry 1988; 51: 1512-1519. http://jnnp.bmj.com/content/51/12/1512

50. Cardoso F, Jankovic J. Peripherally induced tremor and parkinsonism: Arch Neurol 1995; 52:263-270. http://www.ncbi.nlm.nih.gov/pubmed/7872879

51. Blümberg H, Jänig W. Clinical manifestations of reflex sympathetic dystrophy and sympathetically maintained pain: In: Wall, P.D., Melzack, R. Textbook of Pain. Churchill Livingston. Edinburgh 3rd edition, 1994, pp 685-698.

52. Benarroch EE. The central autonomic network: functional organization, dysfunction, and perspective. Mayo Clin Proc 1993; 68: 988-1001. http://www.ncbi.nlm.nih.gov/pubmed/8412366

53. Lenz FA, Gracely RH, Zirh AT, et al. The sensory-limbic model of pain memory. Connections from thalamus to the limbic system mediate the learned component of the affective dimension of pain. Pain Forum 1997; 6:22-31

54. Yakota T, Furukawa T, Tsukagoshi H. Motor paresis improved by sympathetic block a motor form of RSD? Arch Neurol 1989; 46: 683-687. http://archneur.jamanetwork.com/article.aspx?articleid=589036

55. Rasmussen JW, Grothusen JR, Rosso AL, et al. Atypical Chest Pain: Evidence of Intercostobrachial Nerve Sensitization in Complex Regional Pain Syndrome. Pain Physician 2009; 12:E329-E334. http://www.ncbi.nlm.nih.gov/pubmed/19787018

56. Smith JA, Karalis DG, Rosso AL, et al. Syncope in complex regional pain syndrome. Clin Cardiol. 2011 Apr; 34(4):222-225. http://www.ncbi.nlm.nih.gov/pubmed/21462216

57. Gardner FH, Diamond LK. “Autoerythrocyte sensitization; a form of purpura producing painful bruising following autosensitization to red blood cells in certain women,” Blood, Vol. 10, No. 7, 1955, 675-690. http://www.bloodjournal.org/content/bloodjournal/10/7/675.full.pdf

58. Edinger LK, Schwartzman RJ. Gardner-Diamond syndrome associated with complex regional pain syndrome. J Dermatol Case Rep. 2013 Mar 30; 7(1): 10–14. http://www.ncbi.nlm.nih.gov/pmc/articles/PMC3622508/

59. Goris RJA. Skin Complications in RSD. Department of Surgery University Medical Center Nijmegen. Nijmegen 6500 HB, The Netherlands.

60. Dielissen PW, Claassen AT, Veldman PH, et al. Amputation for reflex sympathetic dystrophy. J Bone Joint Surg 1995; 77:270-273. http://www.ncbi.nlm.nih.gov/pubmed/7706345

61. van der Laan L, Veldman PH, Goris RJ. Severe complications of reflex sympathetic dystrophy: infection, ulcers, chronic edema, dystonia, and myoclonus. Arch Phys Med Rehabil. 1998 Apr; 79(4):424-429. http://www.ncbi.nlm.nih.gov/pubmed/9552109

62. Rowbotham MC. Complex regional pain syndrome type I (reflex sympathetic dystrophy). More than a myth. Editorial. Neurology 1998; 51: 4-5. http://www.ncbi.nlm.nih.gov/pubmed/9674766

63. Schwartzman RJ, Ambady P. “Tertiary Adrenal In-sufficiency in CRPS: Effects of Chronic Pain on the Hypothalamic-Pituitary-Adrenal Axis,” Unpublished.

64. Rhodin A, Stridsberg M, Gordh T. “Opioid endocrinopathy: a clinical problem in patients with chronic pain and long-term oral opioid treatment,” Clinical Journal of Pain, Vol. 26, No. 5, 2010, 374-380.

https://www.researchgate.net/publication/44602229_Opioid_Endocrinopathy_A_Clinical_Problem_in_Patients_With_Chronic_Pain_and_Long-term_Oral_Opioid_Treatment

65. Lynch ME. Psychological aspects of reflex sympathetic dystrophy: a review of the adult and pediatric literature. Pain 1992; 49: 337-347. http://journals.lww.com/pain/Abstract/1992/06000/Psychological_aspects_of_reflex_sympathetic.9.aspx

66. De Good DE, Cundiff GW, Adams LE, et al. A psychosocial and behavioral comparison of reflex sympathetic dystrophy, low back pain, and headache patients. Pain 1993; 54: 317-322. http://journals.lww.com/pain/Abstract/1993/09000/A_psychosocial_and_behavioral_comparison_of_reflex.7.aspx

67. Haddox JD. Psychological aspects of reflex sympathetic dystrophy. In: Stanton-Hicks M (eds.) Pain and the sympathetic nervous system. Dordrecht (Netherlands), Kluwer Academic, 1990 pp 207-224.

68. van Spaendonck KPM, van Heusden HA, et al. Post-traumatic dystrophy and personality type. RJA Goris (eds): Post-traumatic dystrophy. Nijmegen: Postgraduate Medical Education 1992, pp. 39-43.

69. Hooshmand, H, Hashmi, M, Phillips, EM. Infrared thermal imaging as a tool in pain management- An 11 Year study", Part I of II, Thermology International April 2001 vol 11: no 2, 1-13. http://www.rsdinfo.com/Thermography_Article_Part_I.pdf

70. de Klaver MJM, van Rijn MA, Marinus J, et al. Hyperacusis in patients with complex regional pain syndrome related dystonia. J Neurol Neurosurg Psychiatry 2007; 78:1310–1313. https://www.researchgate.net/publication/6360509_Hyperacusis_in_patients_with_complex_regional_pain_syndrome_related_dystonia

71. Irwin DJ, Schwartzman RJ. “Complex Regional Pain Syndrome with Associated Chest Wall Dystonia: A Case Report,” J Brachial Plex Peripher Nerve Inj 2011; 06 (01): e-40-e43. https://www.thieme-connect.de/DOI/DOI?10.1186/1749-7221-6-6

72. Galloway NT, Gabale DR, Irwin PP. Interstitial cystitis or reflex sympathetic dystrophy of the bladder? Semin Urol 1991; 9: 148-153. http://www.ncbi.nlm.nih.gov/pubmed/1853012

73. Chancellor MB, Shenot, PJ, Rivas DA, et al. “Urological Symptomatology in Patients with Reflex Sympathetic Dystrophy,” Journal of Urology 1996; Vol. 155, No. 2, 634-637. http://www.ncbi.nlm.nih.gov/pubmed/8558679

74. Hooshmand H, RSD Puzzle #127-CRPS and Vulvodynia. http://www.rsdrx.com/RSD_Puzzles_-126-146.pdf